特集 小児救急医療の実際

Ⅲ．おもな救急疾患

誤飲・誤嚥（固形異物）

長村 敏生（おさむら としお） 京都第二赤十字病院小児科

要旨

小児の誤飲・誤嚥事故は，小児救急において決してまれなものではなく，しかも下気道異物や食道異物は重篤な合併症を伴う場合もあり緊急摘出が必要となるため，つねにその可能性を念頭においておくことが重要である．また，安全に異物を摘出するにあたっては，内視鏡検査が可能な設備とスタッフを有する施設へ速やかに搬送するべきである．子どもが生後6カ月になるまでの時点で，保護者に対して，誤飲事故予防のための具体的な指導が必要である．

Key Words

下気道異物
食道異物
内視鏡的摘出
胃以下の異物
誤飲事故予防

はじめに

異物誤飲とは異物を誤って飲み込むことをいい，口腔あるいは胃内物を誤って気管，肺内に吸引することを誤嚥という[1]．部屋の中では靴を脱ぎ，畳や床の上で生活するという生活様式のため，わが国における乳児の誤飲の発生頻度は世界的にみても異常に高い[1]とされている．すなわち，誤飲は小児科を受診する子どもの事故の20%[2]を占め，小児救急のなかでもよく遭遇する事故の一つである．

誤飲症例の年齢分布をみると，その8割は5歳以下の乳幼児で，全体の半数が6カ月～1歳に集中している．また，発生時刻では18～21時台に大きなピーク，9～11時台に小さなピークがみられる[2]．誤飲物質としては0歳児ではタバコが圧倒的に多く，1歳以上になると医薬品，殺虫剤，洗剤，硬貨，ボタン型電池，玩具などさまざまなものが認められる．一方，6歳以上の中毒物質の誤飲はまれであり，その場合は，虐待の可能性[1]を考慮する必要がある．

誤飲は吸収されずにそのまま排泄される固形異物と，急性中毒をおこす可能性のある可溶性異物に分けられる[3]．可溶性異物誤飲による中毒については，「中毒」の項に詳述されているため，本稿では固形異物による誤飲・誤嚥を中心に述べてみた．

介在部位別にみた異物

1. 下気道異物（喉頭下，気管，気管支）

下気道異物は3歳未満の乳幼児に多く，致死的となりうることもあるため，突然気道閉塞症状（喘鳴，呼気性または吸気性呼吸困難，窒息）を示した小児では，まず一番に考えねばならない救急疾患である．

小児の下気道異物の8割は食品が原因とされ，その大部分はピーナッツ，節分の豆など豆類である．そのほかに玩具，クリップ，ネジ，ボールペンのキャップ，PTP（Press-Through-Pack）包装の薬剤，ポップコーン，うろこ・魚骨，イクラなどの報告もある．口腔内に異物が入った状態で転倒，泣く，驚く，背中を叩かれる，咳き込むなどして空気を大きく吸い込むときに気管内に吸引されることが多い．

1）臨床症状[4]

誤嚥直後には粘膜への直接刺激により激しい咳が連続して出現する．さらに，異物の大きさと存在部位により，さまざまな気道閉塞症状を示す．しかし，その後異物が気管支に迷入して固定すると，数分～30分でこれらの症状はいったん軽快してしまうことが多い（無症状期）．

さらに異物を放置すると，異物に含まれている物質（ピーナッツの場合はアラキドン酸）によって，惹起される化学性炎症（1～2日後より）や細菌性炎症（2～3日後より）のために発熱，咳がみられるようになり，気道閉塞症状も増強する（数日以内）．

2～3カ月以上異物が残存すれば咳と喀痰を持続・反復して，やがては気管支拡張症，肺化膿症へと進展する．

2）診断

診断の決め手は異物誤嚥の病歴であり，徹底的な問診により90%以上[4]で異物誤嚥のエピソードは把握できるとされている．しかし実際には，①乳幼児は病状を訴えることができない，②保護者に食物が異物になりうるという認識が少ない，③育児担当者と病院へ連れて来る人が異なると詳細な経過は不明となる，④無症状期は1日から数週間にも及ぶため，あまり長いと最初のエピソードの記憶が曖昧になる，⑤食物異物はX線透過性である，などの理由から診断は遅れることが多い．

つねに下気道異物の可能性を念頭において病歴聴取を行い，問診でその可能性があれば症状・所見が乏しくとも気管支鏡を行うことが望ましい[4]．突然出現した咳，喘鳴以外に，増悪・軽快を繰り返しながら，長期間持続する呼気性または吸気性喘鳴に関しても，まず本症の可能性を否定しておく必要がある．

気管支異物の場合，聴診上呼吸音の部分的な低下がみられる．無症状期であってもこの所見は引き続き認められる．喉頭下異物によるクループ症状はステロイド使用により一時消失することがあるが，異物を除去しない限り症状は必ず再出現する[4]．

異物がX線非透過性であれば，胸部X線写真により直接確認できる．その場合2方向撮影が望ましい．異物がX線透過性の場合は片側肺の肺気腫，縦隔の対側への偏位などといった気道閉塞所見より間接的に異物を疑う．これらの所見はとくに呼気時にみられやすく，乳幼児では上腹部を圧迫して呼気を誘発させる場合もある[5]．呼気，吸気の両方が撮影できれば，Holzknecht徴候（**図1**[6]）が診断に役立つ．また陳旧性の異物では無気肺像を示す[4]．

魚骨などの異物や喉頭下の異物には軟線撮影が有用であり，ピーナッツは脂肪成分に富むためMRI T_1強調像で高信号に描出される．

3）治療

下気道異物の治療は異物除去以外にはなく，異物が声門下に陥頓すれば窒息死する危険性もある．したがって，小児科ではできるだけ早期に本症を確診または疑診することがもっとも重

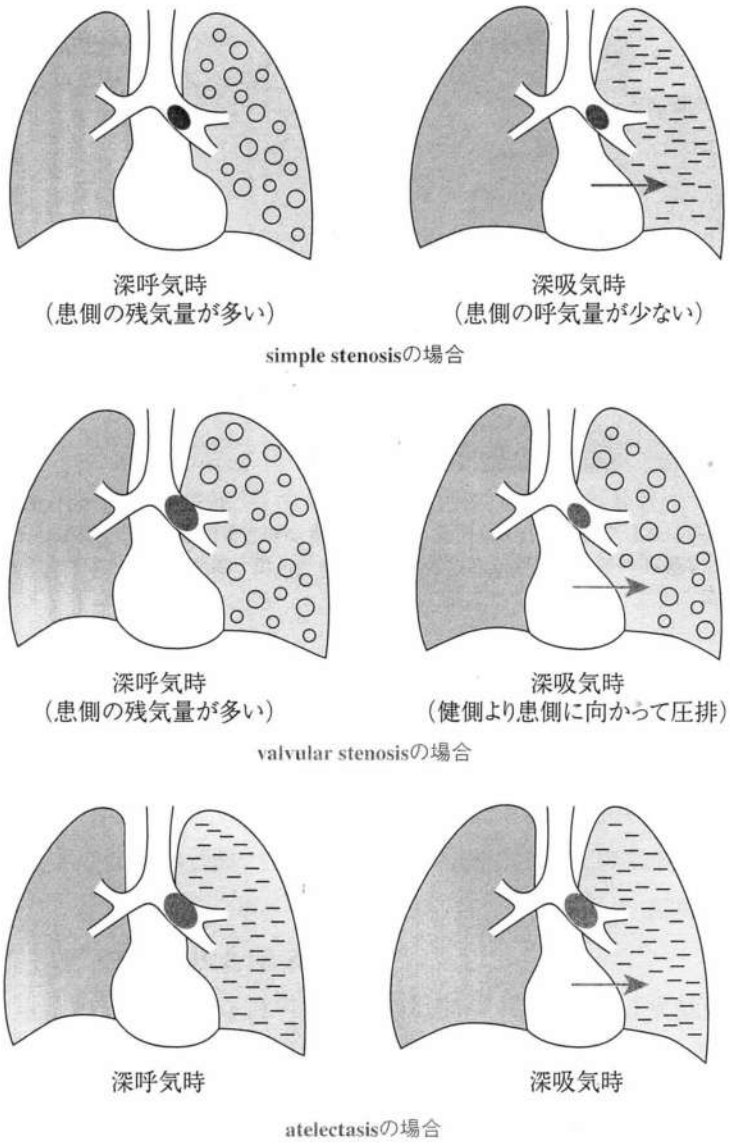

図1　Holzknecht 徴候
（小島博己・他：小児内科 31（Suppl.）：778, 1999 より引用）

要で，いったん本症が疑われたなら，速やかに異物を摘出可能な施設へ患児を搬送する必要がある．

小児では異物の 2/3 は左右主気管支に存在するため，診断時に高度の呼吸困難を呈している例は少ない．その場合，救急処置は必要なく，速やかに高次施設へ搬送すればよい．ただし搬送時には医師が付き添い，急変時には喉頭展開できるような体制をとるべきである．そして設備とスタッフが揃った施設で，全身麻酔下に換気可能な気管支鏡を挿入し，異物鉗子を用いて摘出する．ただし，1 日以上経過したピーナッツ，数日以上経過したその他の異物には抗生物質とプレドニン 1 mg/kg/日を 2 ～ 3 日間，数カ月以上経過した異物では抗生物質，気管支拡張薬，去痰薬を投与して炎症反応を改善させてから，気管支鏡検査を行うほうが望ましい[4]．

一方，窒息をおこしかけているような場合は，ただちに気管内挿管して気道を確保しながら搬送する（挿管ができず，マスク・バッグでも換気不能なときは 14 ゲージ以上の留置針にて輪状甲状間膜穿刺を行う）．それらの対応もできないときには，現場での緊急処置として人工呼吸，尻もち法（患児を座位で持ち上げ，臀部をベッ

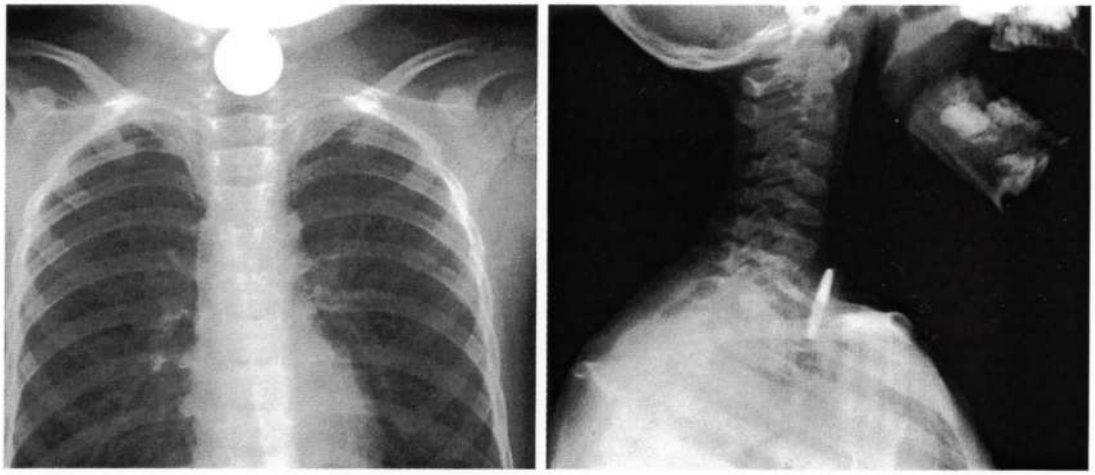

図2　食道異物（100円硬貨）の正面（左），側面（右）X線写真
4歳女児，祖母から小遣いとしてもらった100円玉を兄と姉に見つからないように口の中に入れて隠そうとしたら，飲み込んでしまった．胸部不快感，咳，嘔吐も出現してきたため，自ら誤飲したことを訴えて来院．全身麻酔下に緊急内視鏡で摘出した

ドや床にぶつける）で，異物を一側の気管支内へ落下させるようにする．なお，背部叩打法やHeimlich法はあくまでも喉頭異物に対しての応急処置であり，下気道異物に対しては喉頭陥頓の危険があるため禁忌である．

2．食道異物

食道異物は5歳以下の幼児に多く，24時間以上[7]停滞すると食道潰瘍・穿孔，縦隔炎，気管食道瘻，大動脈食道瘻など重篤な合併症を呈することがあるため，速やかに摘出する必要がある．

小児の食道異物としては硬貨（**図2**）がもっとも多く，2/3を占める．そのほかボタン型電池，玩具（ビー玉，パチンコ玉，おはじき），ピン，釘・ネジ，画鋲，ボタン，磁石などの報告がある．異物の70～80%は食道入口部の第一狭窄部に存在する．

1）臨床症状

症状は嚥下痛，胸痛，嚥下困難，嘔吐，咳，流涎などであるが，異物が後方から気道を圧迫して呼吸困難を呈することもある[6]．60%位[8]の例では誤飲現場を目撃したか，あるいは遊んでいた物の紛失などから誤飲を主訴に来院する．

2）診断

X線非透過性の異物は単純撮影で容易に確認できるが，撮影部位は上咽頭が入るようにして正面と側面の2方向を撮影することが重要である．

X線透過性異物では，内視鏡検査によって確認されるまで診断が確定できないこともしばしばある．とくにビニールチューブやプラスチック玩具などでは，数カ月以上停滞する場合もある[8]．

3）治療

食道異物が確診または疑診される場合は，内視鏡検査の設備とスタッフ（耳鼻科・消化器内科・小児外科医などと麻酔科医）が整った施設へ速やかに搬送するべきである．なお，搬送中に異物が胃内に移動している可能性もあるため，内視鏡検査の前にはX線検査を再検することが望ましい．また，下気道異物の場合も同様であるが，診断確定後に搬送先を探すのは貴重な時間を大幅に無駄にすることになるので，普段から，自分の診療所・医院から搬送可能な施設は確認しておいたほうがよい．

異物摘出は全身麻酔下に硬性食道直達鏡下に異物鉗子で把持・牽引・除去するか，またはフ

レキシブルファイバーで除去する．除去後は食道粘膜の損傷の程度を必ず確認する．内視鏡的に摘出困難か穿通，穿孔により縦隔炎，腹膜炎を併発している場合は手術適応となる．

なお，内視鏡以外の非観血的摘出法として硬貨はバルーンカテーテル，ボタン型電池はマグネット付きチューブによる除去を勧める意見もあるが，①直視下で操作できないため食道粘膜を損傷する可能性がある[3]，②狭窄部位を通過する時に落下[9]して結局不摘出に終る可能性がある，③落下して喉頭・気道異物になる可能性がある[3]，④摘出後の粘膜損傷の有無が確認できない，⑤粘膜に損傷や出血があった場合に洗浄や止血などの処置ができない，などの理由から，非観血的な方法としては可能な限り内視鏡による摘出を考慮すべきである．

最近ではボタン型電池のなかでも，アルカリ電池よりやや大きめ（直径20 mm）で消費電力が少なく高電圧（3V）のリチウム電池が普及している．ボタン型電池の組織傷害の主原因は，従来いわれていた内容物流出による腐蝕よりも，接触部位での通電により陰極で産生されたアルカリによる化学的な傷害であり，アルカリ電池より食道に停滞しやすく，組織傷害力が強いリチウム電池の場合は約4時間の停滞で食道潰瘍が形成されるため，できるだけ誤飲後4時間以内に摘出すべきとされている[7]．

3．胃以下の異物

固形異物は通常誤飲後2～3日で大便とともに排出され，穿孔，腸閉塞がなければ一般に症状はみられない．合併症がなく，またその危険もないときは，少なくとも2週間は自然排泄を待てばよい[10]．自然排泄を待つ場合は，排便のたびに便中の異物の有無を確認し，数日ごとにX線検査を行う．

鋭利なもの，細長いもの，有毒なもの，幽門部を越えず胃内に12～24時間停滞しているもの（とくにボタン型電池）に関しては全身麻酔下で内視鏡的に摘出する[3]．

おわりに

正常な発達過程にある子どもは生後5～6カ月を過ぎると，手に触れたものを何でも口に持っていくようになり，この時期以降誤飲事故は急激に増加していく．しかも，10%の子どもは誤飲事故を2回以上反復するとされている[2]．よって，誤飲事故は治療するよりも，それを未然に予防することのほうがむしろ重要である．

わが国の3歳児の開口最大距離は38 mmであり，3歳までの乳幼児の場合直径38 mm以下のものは誤飲事故の原因になりうる[11]．したがって，直径38 mm以下の小さいものは子どもの手が届かないように，畳や床から高さ1 m以上の場所に置くように保護者（とくに子どもが6カ月までの保護者と子どもの誤飲事故で受診した保護者には厳重に）に指導する必要がある．

また一般的な注意として，遊ばせながらものを食べさせない，口の中にものが入っているときは，びっくりさせたり叩いたりしないように指導する．さらに，種々の誤飲の原因になりうる物を生産・販売するメーカーに対しては，子どもが簡単に取り出すことができないような安全容器の使用が望まれる．

●文　献

1）山中龍宏：誤飲．小児内科 31（Suppl.）：739-743, 1999
2）藤本　保・他：誤飲．小児科臨床 53:2238-2244, 2000
3）田中哲郎：消化管異物．今日の救急治療指針，医学書院，478-481, 1996
4）雉本忠市：気管異物．小児科診療 54（Suppl.）：593-596, 1991
5）我那覇仁：気管・気管支異物．小児科臨床 53:2245-2250, 2000
6）小島博己・他：耳痛，外耳道異物，鼻腔異物，

食道異物，気道異物．小児内科 31（Suppl.）：773-779, 1999
7）吉川琢磨・他：リチウム電池食道異物の1症例と実験的研究．日耳鼻 100:864-869, 1997
8）山中龍宏：食道・胃異物．小児科診療 54（Suppl.）：596-601, 1991
9）水田隆三：異物誤飲．小児科 32:883-892, 1991
10）大橋　忍・他：異物・誤飲．小児外科 32:512-517, 2000
11）飯沼光生・他：頭部X線規格写真に基づく幼児口径の計測．第47回日本小児保健学会抄録集：398-399, 2000

著者連絡先
〒602-8026　京都市上京区釜座通丸太町上ル
春帯町 355-5
京都第二赤十字病院小児科
長村敏生

第8回小児肺循環研究会のお知らせ

会　期　平成14年2月9日（土）午前11時～（予定）
会　場　フクダ電子（株）　本郷事務所5Fホール
東京都文京区本郷2-35-8　TEL 03-5684-1283
特別講演　「血管壁ヘムオキシゲナーゼ／一酸化炭素系と心血管疾患」
埼玉医科大学第4内科　盛田俊介　先生
ミニシンポジウム　「フォンタン術後の肺循環」—公募—
座長　東京女子医大附属日本心臓血圧研究所　近藤千里　先生
演題募集　小児の肺循環に関する一般演題およびシンポジウム演題を募集します．演題名，発表者，施設名と400字以内の抄録と3.5インチフロッピーディスクあるいはe-mailで当番幹事までご送付ください．また今回よりパソコンでのプレゼンテーションも実施できるよう手配しております．応募の際にお知らせください．この抄録は日本小児循環器学会雑誌に掲載されます．
演題締切　平成13年11月末日（必着）

問い合せ先　〒930-0194　富山市杉谷2630　富山医科薬科大学小児科
第8回小児肺循環研究会　市田蕗子
TEL 076-434-7311　FAX 076-434-5029
e-mail：hsmt@ms.toyama-mpu.ac.jp